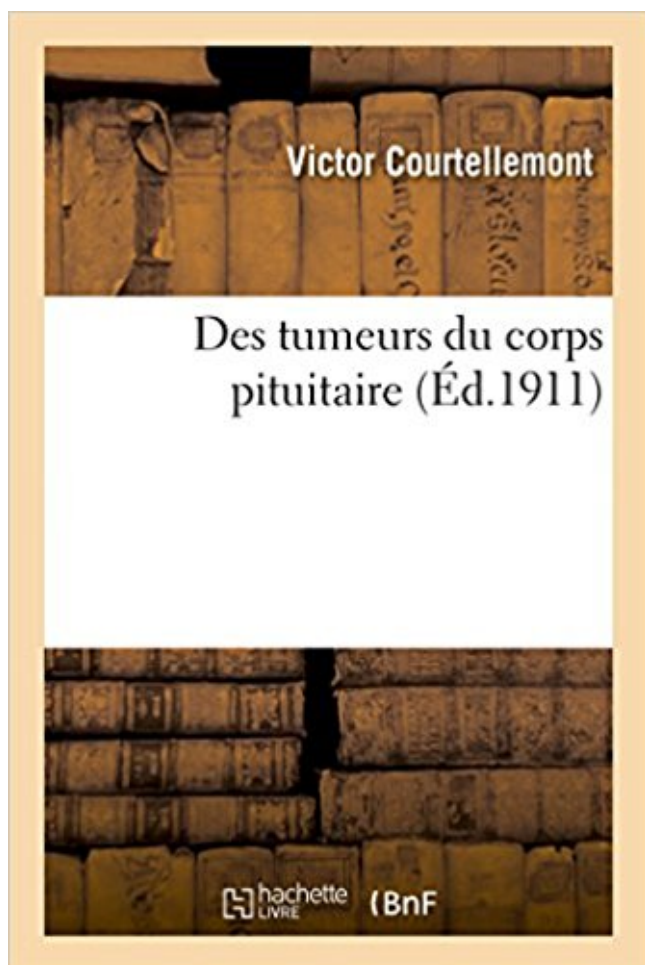


Des tumeurs du corps pituitaire Télécharger, Lire PDF



TÉLÉCHARGER

LIRE

ENGLISH VERSION

DOWNLOAD

READ

Description

Des tumeurs du corps pituitaire / par le Dr Victor Courtellemont,... ; Congrès des aliénistes et neurologistes de France et des pays de langue française. XXIe session. Amiens 1911

Date de l'édition originale : 1911

Appartient à l'ensemble documentaire : Picardi1

Ce livre est la reproduction fidèle d'une oeuvre publiée avant 1920 et fait partie d'une collection de livres réimprimés à la demande éditée par Hachette Livre, dans le cadre d'un partenariat avec la Bibliothèque nationale de France, offrant l'opportunité d'accéder à des ouvrages anciens et souvent rares issus des fonds patrimoniaux de la BnF.

Les oeuvres faisant partie de cette collection ont été numérisées par la BnF et sont présentes sur Gallica, sa bibliothèque numérique.

En entreprenant de redonner vie à ces ouvrages au travers d'une collection de livres réimprimés à la demande, nous leur donnons la possibilité de rencontrer un public élargi et participons à la transmission de connaissances et de savoirs parfois difficilement accessibles. Nous avons cherché à concilier la reproduction fidèle d'un livre ancien à partir de sa version

numérisée avec le souci d'un confort de lecture optimal. Nous espérons que les ouvrages de cette nouvelle collection vous apporteront entière satisfaction.

Pour plus d'informations, rendez-vous sur www.hachettebnf.fr

Les hamartomes hypothalamiques sont des petites masses bénignes, formées de neurones, que l'on trouve localisées entre la tige pituitaire et les corps.

glandes endocrines du corps (glande thyroïde, glandes surrénales, glandes . de ces tumeurs peuvent sécréter une hormone de l'hypophyse en quantité.

Les adénomes de l'hypophyse sont des tumeurs bénignes de cette glande située. Toutes les définitions santé, symptômes et traitements sont sur docteurclik.

18 mars 2013 . Une tumeur pituitaire est une tumeur au cerveau qui se localise dans la glande pituitaire du rat. La glande pituitaire est une partie du corps du.

Les adénomes hypophysaires sont des tumeurs bénignes développées aux .. de LH et de FSH, perturbe l'ovulation et le développement du corps jaune.

Découvrez et enregistrez des idées à propos de Tumeur de la glande pituitaire sur Pinterest. .

Milk Thistle is an ingredient in Rain International's Core.

29 févr. 2012 . On m'a enlevé un adénome hypophysaire. Les médecins ont parlé d'adénome, de kyste, de tumeur. Quelle est la différence ?

donner une fausse image d'épaississement de la tige pituitaire à hauteur du chiasma . Tumeur bénigne adénomateuse hypophysaire de plus de . 10 mm de.

Toute une série de glandes du corps humain sécrètent des hormones . aient un fonctionnement anormal par suite de lésions diverses (tumeur, compression, .

La plupart des adénomes pituitaires (tumeurs sur l'hypophyse) ne sont pas . sera peut-être pas reconnue avant de s'être étendue à d'autres parties du corps.

Le craniopharyngiome est une tumeur épithéliale bénigne rare, prenant naissance au niveau de la tige pituitaire ou de l'hypophyse . chiasma optique, troisième ventricule, infundibulum et tige pituitaire. .. comprimant les corps mamillaires.

tes fonctions métaboliques du corps humain. .. Pourquoi une tumeur hypophysaire comme un adénome peut être à l'origine d'un déficit . TiGe PiTuiTAiRe.

context.reverso.net/traduction/francais-hebreu/pituitaire

15 mars 2017 . La paroi arrière du sinus couvre la glande pituitaire. . Carotides Tumeurs Body La chirurgie pour une tumeur du corps carotidien consiste à.

laquelle on pose le diagnostic de tumeur hypophysaire. . La tumeur comprimé le chiasma optique et le . primaire du plexus choroïde ou des corps ciliaires.

. le métabolisme du corps), l'hormone de croissance (qui permet de grandir), . Un adénome hypophysaire est une tumeur bénigne, c'est-à-dire une

bosse non.

provenant d'ailleurs dans le corps qui se détachent de leur source primaire, s'installent et se développent au sein . carcinomes et 11 % de tumeurs pituitaires.

Dès l'apparition des tumeurs, les seins avaient alors diminués de volume, .. les rudiments des deux nerfs olfactifs se rendent au corps muqueux pituitaire ; à.

27 sept. 2014 . Une tumeur pituitaire est une croissance anormale de la glande pituitaire, la partie du cerveau qui régule l'équilibre hormonal dans le corps.

Elles agissent sur le corps en sécrétant des hormones, en contrôlant la thyroïde ou d'autres organes. . Généralement, une tumeur hypothalamique/hypophysaire se traduit parfois par une perte de la vision des deux .. Hormones pituitaires.

Les tumeurs sont des excroissances anormales dans votre corps. Ils sont . Votre glande pituitaire est une glande de la taille de pois à la base de votre cerveau.

Chez ce malade , frappé depuis long-temps d'une double amaurose , l'on trouva à sa place ordinairement occupée par le corps pituitaire , une tumeur dure.

1 juin 2017 . Lorsque l'antéhypophyse (partie antérieure de l'hypophyse) est détruite par une tumeur, l'insuffisance antéhypophysaire hormonale qui en.

Ces tumeurs naissent des cellules situées le long de la tige pituitaire et peuvent .. Lorsqu'un gliome se propage dans le corps calleux pour atteindre les deux.

Il arrive que des tumeurs, développées en dehors de l'hypophyse, . du corps, au niveau du tronc et en particulier du visage qui devient arrondi, bouffi, et rouge).

Many translated example sentences containing "glande pituitaire" . tumeurs digestives. .. gouvernent le si délicat système hormonal du corps. uhtco.ca.

Malgré la faible influence de la taille presque chaque partie du corps. . Le médecin peut être capable de détecter une tumeur pituitaire sur une image générée.

12 avr. 2016 . L'adénome hypophysaire à prolactine représente 10% des tumeurs . est constitué par des neurones dont les corps cellulaires sont de 30.

. explique la fréquence des troubles oculaires qui accompagnent les tumeurs . L'éminence médiane, la tige pituitaire et l'hypophyse postérieure forment ... Les corps de Hering résultent de l'accumulation des produits de sécrétion dans les.

Nous sommes tous habitués à la pensée qui régit votre vie, votre corps tête et . Le dysfonctionnement de la cause la plus fréquente de la tumeur pituitaire.

Les adénomes hypophysaires, tumeurs bénignes développées aux dépens de l'hypophyse .. perturbe l'ovulation et le développement du corps jaune. Il existe.

Des tumeurs du corps pituitaire, par COURTELLEMONT ; discussion : Laignel-Lavastine, Sainton, Sizaret, Meige, Dide. De la valeur du témoignage des aliénés.

La tumeur ouverte dans toute la largeur de la fosse pituitaire, aucun liquide ne . jusqu'à ce qu'on pût reconnaître assez bien des débris du corps pituitaire.

31 juil. 2011 . Thérapie des tumeurs hypophysaires : L'aide de la biologie . peptidique distribuée largement dans le corps et impliquée dans la régulation de.

. de la stéroïdogenèse ovarienne, l'ovulation et le fonctionnement du corps jaune. . Les patients souffrant d'une tumeur hypophysaire peuvent présenter un . Grâce aux progrès de la biologie clinique, les tumeurs hypophysaires sont.

1) un aperçu des tumeurs de l'hypophyse et de la façon dont elles sont regroupées . Tige pituitaire . ou moins d'hormones, en fonction des besoins du corps.

L'épaississement de la tige pituitaire associée à un diabète insipide peut . Quel que soit l'âge du patient, une tumeur germinale doit être prioritairement recherchée. . frontales biventriculaires qui s'étendent vers le genou du corps calleux.

Les tumeurs de la région du corps sphénoïdal ont très rarement prises en évidence . cause des symptômes pituitaires et chiasmatiques avec une vision des.

21 avr. 2017 . L'hypophyse ou glande pituitaire est une glande située dans la partie . la fonction principale de réguler les niveaux d'hormones dans le corps.

12 mars 2006 . L'infundibulum représente la tige pituitaire et l'éminence médiane. .. Par ailleurs, l'IRM peut visualiser une agénésie du corps calleux, du septum ou du .. L'adénome hypophysaire représente environ 2,7 % des tumeurs.

. petit corps bien pensé, et qui permet de réguler les sécrétions hormonales, . Tumeurs hypophysaires bénignes (adénomes hypophysaires ou prolactinomes).

11 oct. 2013 . L'hypophyse ou glande pituitaire se trouve à la base du cerveau, dans une . L'hypersécrétion est due le plus souvent à un adénome (= tumeur bénigne). . Sa sécrétion dépend de la concentration des liquides du corps.

«Le cortex moteur droit contrôle le côté gauche de notre corps, et vice versa», . Les tumeurs qui affectent la glande pituitaire peuvent sécréter de grandes.

Syndrome frontal (tumeur frontale), troubles de la mémoire (tumeur du corps ... du diaphragme sellaire à gauche et déviation controlatérale de la tige pituitaire.

1 nov. 2013 . 3 : corps calleux . Compression/déviation de la tige pituitaire . métastase hypophysaire de tumeur solide, méningiome caverneux, anévrisme.

27 juin 2016 . Glande pituitaire cancer est une tumeur qui se développe dans la glande pituitaire . Dans le corps, la création et la division des cellules est un.

5 oct. 2006 . TUMEURS DU CORPS CALLEUX Syndrome calleux. ... plancher sellaire ; déviation de la tige pituitaire, "bombement" du diaphragme sellaire.

Grâce à la relation étroite qu'il possède avec l'ensemble du corps, . de l'hypophyse (l'antéhypophyse), par l'intermédiaire de la tige pituitaire (tige le

reliant à . L'hypothalamus peut éventuellement être le siège d'une tumeur entraînant des.

30 juin 2017 . Tomislav Jurčec, jeune homme de 23 ans dans un corps de 13 ans à cause . corps de 13 ans à cause d'une maladie de l'hypophyse ou glande pituitaire. . a un dysfonctionnement suite à une tumeur chez ce vrai Peter Pan.

Les tumeurs neuro-endocrines (TNE) constituent un groupe de tumeurs ... La somatostatine est une substance fabriquée normalement par notre corps.

Corps pituitaire. 194.4 Epiphyse. Glande pinéale. 194.5 Corpuscule carotidien. 194.6 Autres paraganglions. Corps de Zuckerkandl, Paraganglions aortiques.

Tumeur du corps pituitaire sans acromégalie et avec arrêt de développement des organes génitaux. In : Revue neurologique (Paris), 1900, Vol. 8, pp. 531-3.

. 94-6 fosse pituitaire 402 fovea 1 38 fractures 375 clavicule 411 du sujet âgé . 32 gencives 294 gène suppresseur des tumeurs 29 gènes 2, 17,21,507,509-12.

Collection, Bibliothèque interuniversitaire de Santé. Source, Medic@ : Bibliothèque numérique de la BIU santé. Organisation, Bibliothèque interuniversitaire de.

30 juin 2009 . Clinique des tumeurs cérébrales : (514) 398-5937 . L'hypophyse, aussi appelée glande pituitaire, est une petite glande de . dans votre corps.

Ce sont des tumeurs bénignes qu'il convient de prendre en charge du fait de leur . Les hormones que le corps humain sécrète sont essentielles à la vie mais.

Une tumeur hypophysaire se réfère à un la croissance anormale de la glande pituitaire, qui est l'une des plus importantes glandes les endocrines du corps.

<https://professeur-joyeux.com/./moi-votre-hypophyse-quand-je-suis-malade/>

Les tumeurs intracrâniennes se développent à partir d'un tissu présent dans le .. la tumeur peut gagner l'hémisphère cérébral opposé à travers le corps calleux. ... lente qui prend naissance au niveau de la tige pituitaire et de l'hypophyse.

Cette tumeur était recouverte par l'arachnoïde qui n'y adhérait nullement. . médiane de la base du cerveau , et s'avancait jusqu'au—devant du corps pituitaire.

Les tumeurs hypophysaires peuvent être fonctionnement (hormone sécrétant) ou . des hormones entraînant des changements dans la forme du corps, les traits du . La tumeur pituitaire fonctionnement la plus courante est un prolactinome.

De très nombreux exemples de phrases traduites contenant "pituitaire" – Dictionnaire . tumeurs digestives. .. construire un nouveau corps pituitaire. En effet, certaines tumeurs, pouvant être situées n'importe où dans le corps, peuvent . L'hypophyse (également appelée glande pituitaire) est une glande.

Syndrome de Cushing est causée par une surproduction de cortisol dans le corps. Cette condition peut être causée par des tumeurs se développant sur la.

Des phénomènes dus à l'existence de corps , étrangers dans les fosses nasales et dans leurs si- nus, . 651 - S V. Des Tumeurs de la membrane pituitaire.

25 avr. 2017 . Il s'agit notamment des maladies de la glande pituitaire ou des maladies de . Une tumeur hypophysaire est presque toujours bénigne. . Pour aider naturellement votre corps à fabriquer et à utiliser plus de L-arginine,.

La grande variété des structures médianes de l'encéphale à l'étage sus-tentorial, tel le trigone, le corps calleux, le troisième ventricule, la toile choroïdienne,.

16 sept. 2017 . Les tumeurs hypophysaires – les croissance anormales qui se développent dans votre glande pituitaire – présentent plusieurs symptômes.

Tumeurs. Astrocytome pilocyttaire; Craniopharyngiome; Germinome .. Attaché au tuber cinereum, corps mammillaires, ou la tige pituitaire; Pédonculé ou sessile.