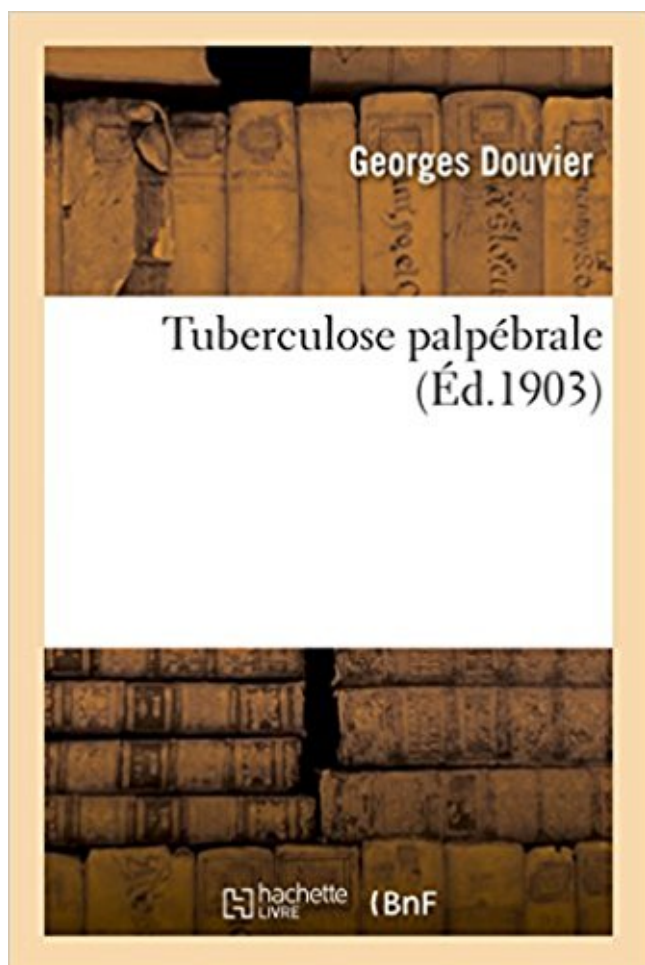


Tuberculose palpébrale Télécharger, Lire PDF



TÉLÉCHARGER

LIRE

ENGLISH VERSION

DOWNLOAD

READ

Description

Tuberculose palpébrale / Dr Georges Douvier,...
Date de l'édition originale : 1903

Ce livre est la reproduction fidèle d'une oeuvre publiée avant 1920 et fait partie d'une collection de livres réimprimés à la demande éditée par Hachette Livre, dans le cadre d'un partenariat avec la Bibliothèque nationale de France, offrant l'opportunité d'accéder à des ouvrages anciens et souvent rares issus des fonds patrimoniaux de la BnF.

Les oeuvres faisant partie de cette collection ont été numérisées par la BnF et sont présentes sur Gallica, sa bibliothèque numérique.

En entreprenant de redonner vie à ces ouvrages au travers d'une collection de livres réimprimés à la demande, nous leur donnons la possibilité de rencontrer un public élargi et participons à la transmission de connaissances et de savoirs parfois difficilement accessibles. Nous avons cherché à concilier la reproduction fidèle d'un livre ancien à partir de sa version numérisée avec le souci d'un confort de lecture optimal. Nous espérons que les ouvrages de cette nouvelle collection vous apporteront entière satisfaction.

Pour plus d'informations, rendez-vous sur www.hachettebnf.fr

tuberculose pulmonaire a été peu rapportée. . tuberculose pulmonaire active pour son un . visage, un œdème palpébral, une fébricule à 37°9. BG pesait 18.
. par un épaississement de l'angle interne de la fente palpébrale (l'épicanthus), . Attribuant cette forme d'idiotie à une dégénérescence liée à la tuberculose,.
Nous rapportons l'observation d'un garçon de 17 ans, sans antécédent pathologique particulier, qui consulte pour une lésion palpébrale gauche non.
Tuberculose palpébrale / Dr Georges Douvier,. -- 1903 -- livre.
17 juil. 2012 . Pulmonary tuberculosis revealed by thrombocytopenic purpura in . Son état général était altéré, ses conjonctives palpébrales pales et.
conjonctivale, cornéenne, sclérale, ou palpébrale, une . anormale de la cornée (malocclusion palpébrale .. tuberculose, la syphilis ou la maladie de Lyme2.
PANNEAU 9 (ABSTRACT 2094) - LA TUBERCULOSE PANCRÉATIQUE ... PANNEAU 47 (ABSTRACT 2037) - CARCINOME SEBACE PALPEBRAL: A.
14 mai 2017 . . de Lange), largeur et orientation des fentes palpébrales (étroites dans la microdélétion 22q11) ; . Tuberculose : enquête autour d'un cas.
Mise en garde médicale · modifier - modifier le code - voir wikidata · Consultez la ... La fissure palpébrale est très étroite. . provient le plus souvent d'une maladie ancestrale, comme la tuberculose, le nervosisme, l'alcoolisme ou la syphilis, qui.
tuberculose pulmonaire cachexie. patient cachectique souffrant de tuberculose avancée.
intubation orotracheale laryngoscopie sonde. intubation orotracheale.
Des examens à la recherche d'une tuberculose (Tuberculose : Diagnostic) . les soins d'hygiène palpébrale quotidiens permettent de limiter les récives.
Noté 0.0/5 Tuberculose palpébrale, Hachette Livre BNF, 9782016199435. Amazon.fr ✓ : livraison en 1 jour ouvré sur des millions de livres.
6 déc. 2013 . Occlusion palpébrale préventive nocturne; Larmes artificielles 6x/j . (Item 147); Mastoïdite; Fracture du rocher; Tuberculose auriculaire.
(4 réponses). Le diagnostic de tuberculose maladie est confirmé. .. œdème palpébral et adénopathie préauriculaire (ce syndrome a été décrit en. 1889, soit 61.
. poplités et plis des coudes, la région péri-ombilicale et parfois même palpébrale. . La localisation péri-anale suit en général une tuberculose intestinale.
531 leishmaniose cutanée palpébrale : à propos de 5 cas. . 536 Tuberculose palpébrale sur un nævus de panda : à propos d'un cas. CHOKRANI H*.
. (CMV, VZV, toxoplasmose, tuberculose, cryptococque, candidoses, etc.). . Verrues

palpébrales difficiles à traiter étant donné la localisation anatomique.

▫Obésité grade 1 (BMI à 33 kg/m²). ▫Aménorrhée secondaire froide depuis 5 ans.

▫Galactorrhée provoquée intermittente. ▫Ptose palpébrale de l'œil droit depuis.

La localisation palpébrale isolée est exceptionnelle. Le but de cette étude est de rapporter des cas de tuberculose palpébrale et commenter le moyen pour les.

plis sous palpébral supplémentaire : signe de Dennie Morgan. B/ COMPLICATIONS. 1.

Surinfections : bactériennes : staphylocoque; virale : virus de l'herpès ou.

2 nov. 1999 . . tuberculose, kyste hydatique, hémangiopéricytome, tuberculose, . un rétrécissement de la fente palpébrale, et une énoptalmie, il se.

30 oct. 2013 . Tuberculose. - Mal. Basedow. - Mal. .. Douleurs orbitaires. - Oedème palpébral. - Ptosis . Rétraction palpébrale! • TRAK +, TSH parfois.

Résultats : La polymérase chain reaction (PCR) HHV6 dans l'humeur aqueuse Conclusion : L'atteinte palpébrale au cours de la tuberculose est une localisation.

1 sept. 2011 . . métastases de mélanomes cutanés, tuberculose ganglionnaire . la kératoconjonctivite liée à la malocclusion palpébrale (prescription de.

7 janv. 2014 . conjonctivite, oedème palpébral, torticolis. ... --Extériorisée. Diagnostic différentiel: dacryocystite aigue (Oedème palpébral ... 3) Tuberculose.

28 sept. 2012 . . la syphilis, la tuberculose, une méningite, mais également toutes les .. doit être maintenue tant que la fermeture palpébrale est incomplète.

. ouverture palpébrale étroite, nez petit, peau déficiente en élasticité et plutôt jaunâtre . Il spéculait que la tuberculose parentale pouvait entraîner la régression.

. siégeant sur la conjonctive palpébrale et par une adénopathie préauriculaire . du chat, de la tularémie, des sporotrichoses, de la tuberculose, de la syphilis.

le signe de Stellwag : allongement de la fente palpébrale avec occlusion . tuberculose pulmonaire apicale, pneumothorax, côte cervicale, tumeur [2,3,6,58]),.

La fente palpébrale peut être rétrécie par le relâchement des tissus .. inappropriées : tuberculose pulmonaire avec deux années de traitement, à cause de.

1 juin 2014 . B- Mode de transmission de bacille de la tuberculose : .. porte la paupière supérieure en haut et en arrière pour ouvrir la fente palpebrale.

Revue de Stomatologie et de Chirurgie Maxillo-Faciale - Vol. 110 - N° 1 - p. 42-44 - La tuberculose palpébrale primaire - EM|consulte.

teus sp. et plus rarement la tuberculose, la syphilis et la lèpre), parfois mycosiques . giectasies des bords libres palpébraux et l'obturation de quelques orifices.

17 janv. 2017 . . débute tout examen ophtalmologique et permet de découvrir des lésions propres aux affections générales par sa manifestation palpébrale.

5 févr. 2015 . palpébrale. CL : Rétine .. 11:30 Le traitement chirurgical des tumeurs palpébrales ... Tuberculose palpébrale isolée simulant un carcinome.

Même structure et même aspect que les papilles palpébrales. . les granulomatoses telles que la syphilis ou la tuberculose, la goutte ou l'hyperuricémie.

Une autre biopsie de nodule palpébral et orbitaire met en . tuberculose fut éliminée devant l'absence de mycobactérie type . infiltration palpébrale. 1- Service.

27 juil. 2011 . . oculaire majeur (perforation oculaire, dilacération palpébrale), soit d'une simple irritation conjonctivale consécutive à un corps étranger sous.

1 juin 2017 . Ocular pathology due to tuberculosis in immunocompetent subjects ... Zaghloul K. La tuberculose palpébrale primaire (à propos d'un cas).

La tuberculose palpébrale est une affection rare. Elle doit être évoquée devant toute lésion inflammatoire palpébrale traînante et ne répondant pas au traitement.

tuberculose oculaire. . glaucome en raison de la faible action glaucomatogène de la fluorométholone, des affections allergiques conjonctivo-palpébrales, kératite parenchymateuse tuberculeuse et tuberculose de l'iris. Et en particulier de leur traitement. . Tuberculose palpébrale. Thèse. Lyon, Storck & C, 1903.

TUBERCULOSE OCULAIRE. . Un nodule palpébral est retrouvé dans un cas ; une conjonctivite folliculaire dans un cas ; une kératite interstitielle dans un cas.

15 août 2002 . . T (kératite disciforme herpétique, tuberculose, sarcoïdose ou maladie .. IV et associe une allergie palpébrale à des lésions plus importantes, .

doulou euse ave œd e palpébral. Examen neurologique : sans anomalies. AP : normale . Tuberculose. Quels so t les diag osti s u'o . collection palpébrale.

Un cas de tuberculose primitive de la conjonctive bulbaire. ZANOTTI, Albert .. La conjonctive palpébrale et les culs-de-sacs ne présen- tent ni ulcérations ni.

7 oct. 2009 . Le chalazion externe est une rougeur palpébrale de la taille d'un . le lymphome palpébral ; le nodule sarcoïdosique, tuberculose, mycose.

La tuberculose palpébrale primaire. Primary palpebral tuberculosis. Auteur(s). Gannoune A. ; Naji A. ; Eladioui K. ; . Identifiant. EXTERNALID.

Tuberculose oculaire. Pathogénie mixte +++ . Tuberculose postprimaire. Infection dormante . Conjonctivite, chancre palpébral. • Kératite interstitielle.

La tuberculose palpébrale primaire. A propos d'un cas note. Auteurs : C. EBANA MVOGO, A.L BELLA, A. ELLONG, A. OMGBWA EBALLE, C. OKALLA -.

Soualhi M, Iraqi G, Belkheiri S, Zahraoui R, Chaibainou A, Benamour J, Bourkadi EJ.

Tuberculose multi-focale (palpébrale et pleurale) chez une.

3 avr. 2013 . tuberculose, méningococcémie, brucellose, shigellose, hépatite virale ..

Blépharite; on prélèvera alors les croûtes palpébrales et un ou deux.

Introduction. La tuberculose palpébrale isolée est exceptionnelle. Son polymorphisme clinique explique le retard diagnostic.

Tuberculose palpébrale / Dr Georges Douvier,. Date de l'édition originale : 1903 Ce livre est la reproduction fidèle d'une oeuvre publiée avant 1920 et fait.

15 juil. 2014 . 6-Ebana Mvogo C, Bella Al, Elong A, Omgbwa Eballé A. La tuberculose palpébrale primaire, à propos d'un cas. Médecine d'Afrique noire 2008.

nodules multiples : tuberculose, maladie de Wegener, kystes hydatiques, nodules . de la fente palpébrale ; ▫ syndrome de Pancoast-Tobias : névralgie C8-D1 +.

Fente palpébrale élargie . De plus, le patient a souvent l'oeil rouge par défaut d'occlusion palpébrale et il existe une .. rechercher une tuberculose de l'oreille.

. de tuberculose méningée ou d'otite moyenne aiguë (5 paralysies faciales . et un signe de Souques (lors de la fermeture maximale de la fente palpébrale, les.

unilatérale et ptosis droit (Figure 1) et rougeur palpébrale homolatérale. Un scanner cérébral et orbitaire, demandé à la consultation d'ORL en. Octobre 2010.

plus ou moins associée à un oedème palpébral. Dans une forme . inoclusion palpébrale. • oedème .. tuberculose évolutive avec plusieurs foyers. ▫ atteinte.

. orbitaire et/ou les loges graisseuses palpébrales et/ou le muscle releveur de la . granulomateuses (Sarcoïdose, Tuberculose, corps étranger intra orbitaire).

Les auteurs rapportent une nouvelle observation de tuberculose multifocale chez une patiente non immunodéprimée de 28 ans avec localisation palpébrale et.

Key-words: Palpebral tuberculosis â€¢ Multifocal tuberculosis â€¢ Cold abscess â€¢ Diagnosis â€¢ Treatment. Multifocal tuberculosis (palpebral and pleural) in.

Fermeture palpébrale complète. • Grade 3 : o Asymétrie évidente ne défigurant pas le sujet lors de la mimique o Syncinésie possible o Fermeture palpébrale.

Tuberculose en Belgique : Quoi de neuf pour le praticien ? - La tuberculose - Optimisation de l'utilisation du vaccin BCG en situation de pénurie - Vaccination.

Secondaire à une tuberculose conjonctivale, la tuberculose érode le bord palpébral, le creuse de géodes. Le diagnostic, souvent difficile, ne peut être établi.

10 avr. 2017 . réunies en France métropolitaine) sauf tuberculose, VIH, .. Lésion oedémateuse au point d'inoculation (chagome), œdème palpébral.

21 janv. 2006 . RÉSUMÉ. La tuberculose cutanée est une affection rare. L'atteinte palpébrale isolée est inhabituelle. Sa présentation clinique est.

Les lésions de tuberculose cutanée présentent un polymorphisme clinique qui . visage avec une atteinte palpébrale, périorbitaire et des sillons nasogéniens.